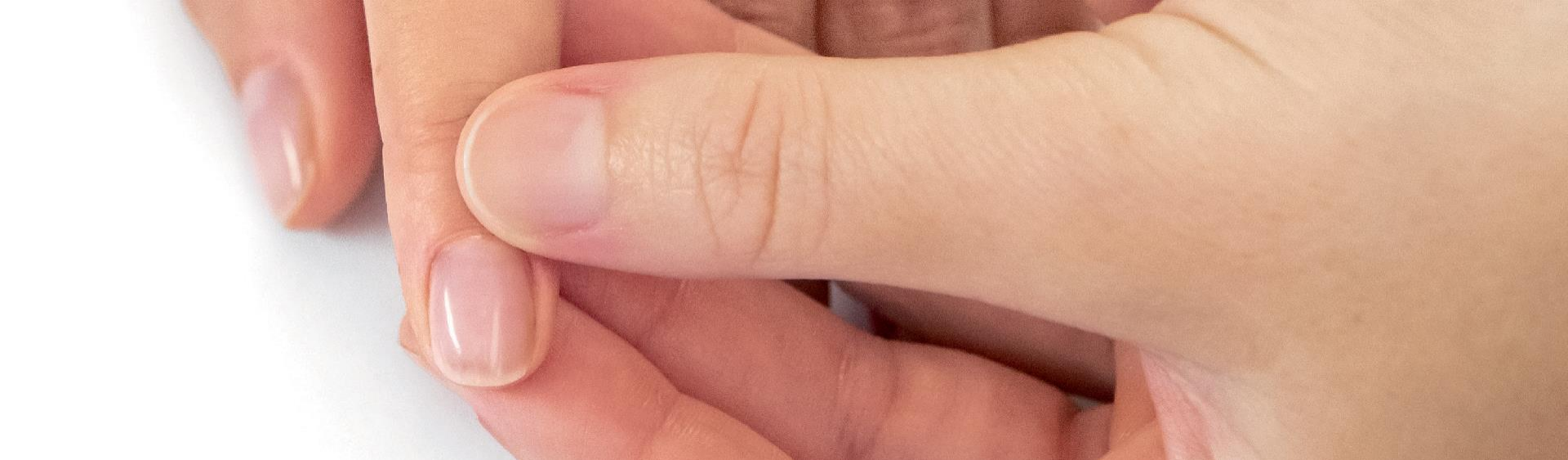

EL CUIDADO ESTÉTICO Y SOLIDARIO DE LA PIEL DURANTE LOS TRATAMIENTOS ONCOLÓGICOS

Ricardo Enay
FUNDACIÓN | NATURA BISSÉ



Cuidado de las uñas

¿Cuáles son las alteraciones en las uñas más frecuentes?

1 Alteraciones de la estructura de la uña

Líneas de Beau

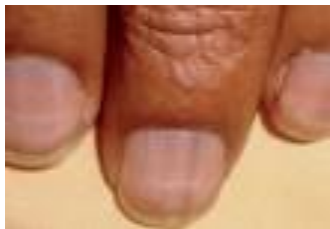

Imagen 1

2. Alteración en el crecimiento o grosor de la uña

Coiloniquia (uñas en cuchara)

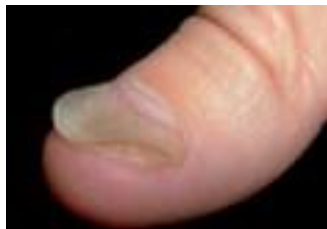

Imagen 2

3. Alteración de la piel periungueal

Granuloma piógeno

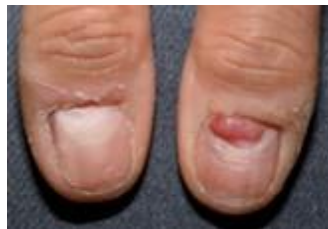

Imagen 3

4. Alteraciones del color

Cromoniquia (cambio del color de la uña)

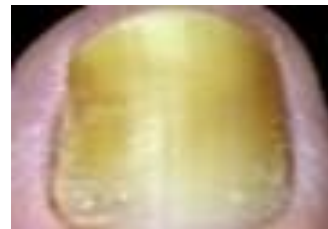

Imagen 4

5. Alteración por infección

Paroniquia

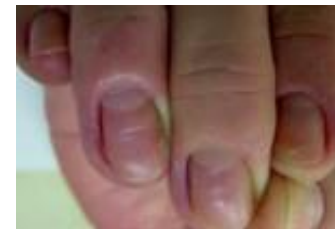

Imagen 5

1. Alteraciones en la estructura de la uña

Líneas de Beau

Depresiones lineales transversales en el dorso de la placa de la uña. Alteración más frecuente: por quimioterapia.

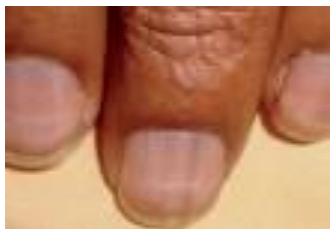

Imagen 8

Onicomadesis

Forma más grave de las líneas de Beau. Separación entre la placa y el lecho ungueal.

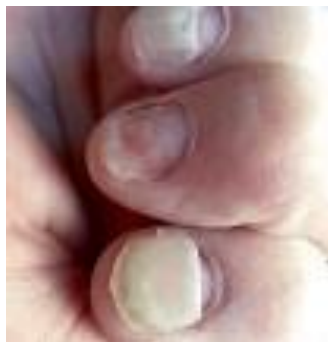

Imagen 9

Onicólisis

Separación entre la placa y el lecho ungueal a causa de los efectos tóxicos sobre el epitelio del lecho.

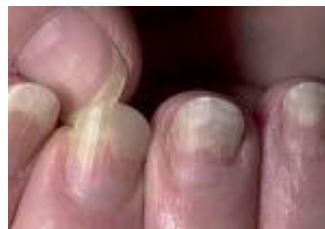

Imagen 10

Onicorrexis

Surcos paralelos en la lámina ungueal. Característica de las uñas frágiles.

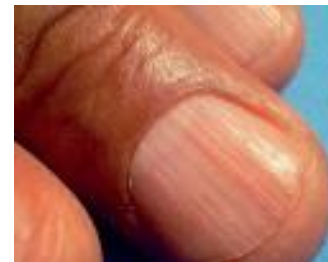

Imagen 11

2. Alteraciones en el crecimiento o grosor de la uña

Coiloniquia (uñas en cuchara)

Elevación en forma cuchara de los bordes laterales de la lámina ungueal, con la parte intermedia cóncava. Puede producirse en todo el conjunto ungueal de manos y pies, con mayor predominio en los pulgares y segundos dedos.

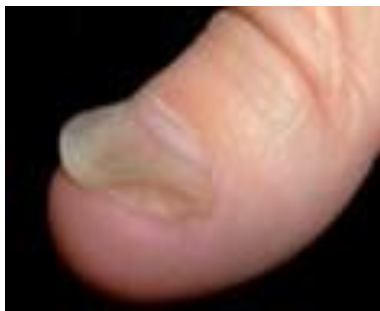

Imagen 12

3. Alteraciones en la piel periungueal

Granuloma piógeno

- Predomina en los pulgares y los dedos de los pies.
- Se presenta como tejedido de granulación en la uña.
- No se puede prevenir.
- Se debe a una alteración circulatoria y si aparece se ha de tratar (la mayoría las veces se resuelve rápida y favorablemente con cirugía).

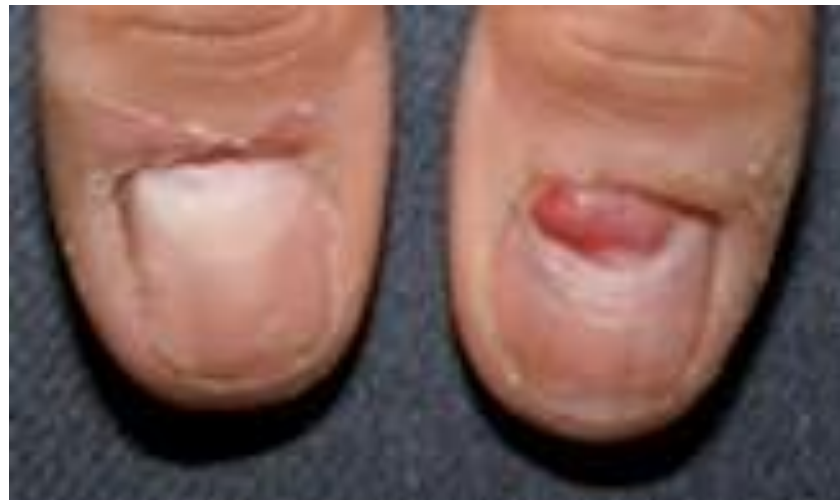

Imagen 13

4. Alteraciones del color de las uñas

Cromoniquia

Cambio del color característico de la uña.

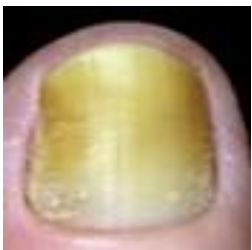

Imagen 14

Melanoniquia (color marrón o negro)

En forma de bandas únicas o de manera longitudinal. Afecta a varias placas ungueales y es visible 2 meses después de iniciar el tratamiento. Fármacos causantes: doxorubicina e hidroxycarbamida.



Imagen 15

Leuconiquia (color blanquecino)

Menos frecuente que la melanoniquia. Pueden aparecer ambas a la vez.

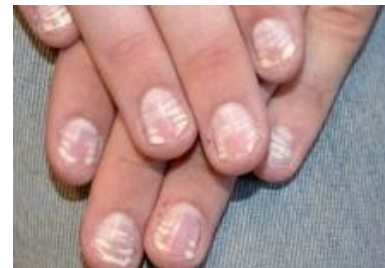

Imagen 16

5. Alteraciones por infección

Onicomycosis (infección por hongos)

Puede estar causada por dermatofitos, levaduras y hongos; destaca como principal patógeno el *Trichophyton rubrum*.

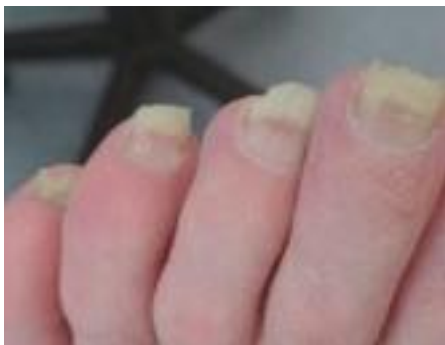

Imagen 17

Paroniquia (infección bacteriana)

Inflamación intensa de los pliegues periungueales, acompañada de dolor e inflamación. La bacteria causante más frecuente es el *Staphylococcus aureus*.

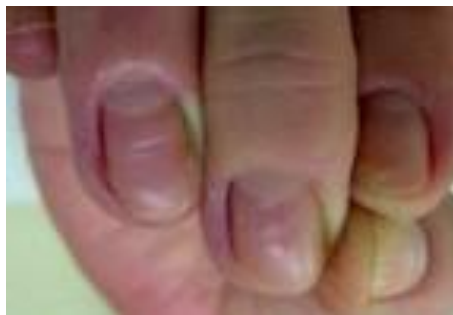

Imagen 18

¿Qué tratamientos oncológicos pueden generar estas alteraciones?

1 Quimioterapias que producen la alteración ungueal con más frecuencia

- **Taxanos** (incidencia del 44%)
 - Paclitaxel, docetaxel
- **Citarabina, capecitabina, doxorubicina**

2. Algunas terapias dirigidas

- **Inhibidores del receptor del factor de crecimiento epidérmico** (terapias dirigidas) (incidencia del 30%)
 - Cetuximab (colón)
 - Gefitinib y erlotinib (pulmón, fármacos menos frecuentes)

Según los datos aportados por el estudio de Rabasco Pérez (2019):

El 51% de los pacientes de la muestra tratados con quimioterapia presentaban algún tipo de alteración ungueal.

¿Por qué pueden afectar los tratamientos oncológicos a las uñas?

Crecimiento de la uña sana

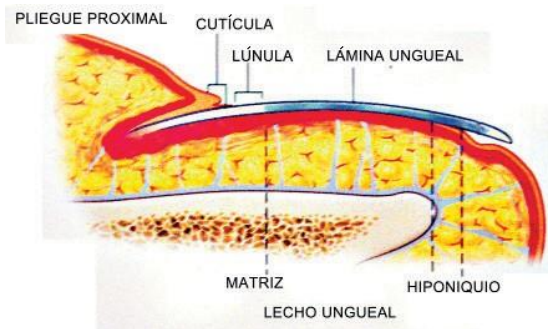


Imagen 6

Los tratamientos oncológicos interfieren sobre los ciclos celulares de división rápida (células tumorales), como es el de las uñas. Por lo tanto, estos fármacos pueden producir alteraciones sobre el ciclo celular de las uñas bloqueando o inhibiendo su división.

Crecimiento promedio de las uñas:

- De 0,1 a 0,12 cm al día
- Manos: 3 cm al mes → Crecimiento completo en 6 meses
- Pies: 1 cm al mes, 60 % más lento → Crecimiento completo entre 12 y 18 meses

Las uñas de las manos crecen 3 veces más rápido que las de los pies

¿Cuándo pueden aparecer las posibles alteraciones?

Generalmente, se presentan **entre las 4 y las 8 semanas** desde el inicio del tratamiento.

¿Y cuándo desaparecen?

La mayoría de los efectos secundarios desaparecen con la retirada del fármaco o con el crecimiento de la uña nueva, aunque los cambios discrómicos (en el color) pueden persistir años.

El cuidado estético de estas alteraciones puede ayudar a mejorar el día a día la persona que convive con ellos, ya que tienen un gran impacto funcional y estético.



¿Cómo clasificamos el grado de la alteración ungueal?

Los especialistas abordarán las alteraciones según su **gradación**, recogida en la guía *Common Terminology Criteria for Adverse Events* (CTCAE, versión 5.0).

Las alteraciones ungueales se clasifican en las siguientes categorías:

- 1 Decoloración (melanoniquias, leuconiquias y depósitos de pigmento)
- 2 Surcos en la uña (estriaciones longitudinales y líneas de Beau)
- 3 Paroniquia (aparece en la sección de «Infecciones e infestaciones», porque es un evento local y no se considera que ponga en peligro la vida; además, no se incluyen los grados 4 y 5)
- 4 Pérdida de la uña (onicólisis y onicomadesis)

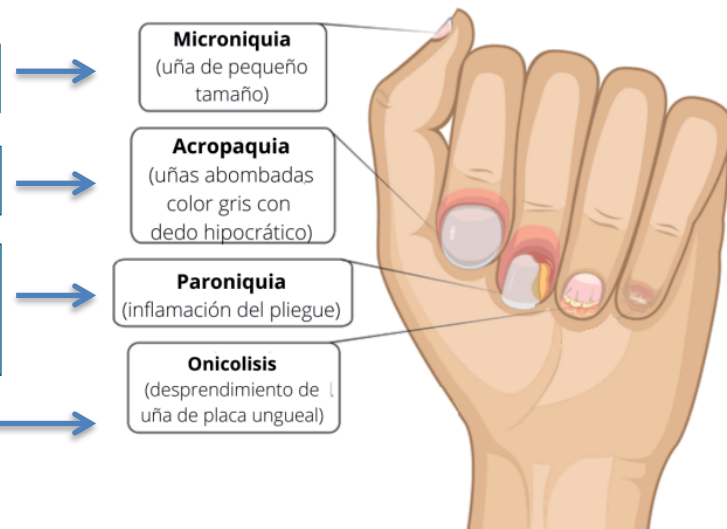

Imagen 7

¿Cómo clasificamos la gravedad de la alteración ungueal?

Término CTCAE	Grado 1	Grado 2	Grados 3, 4 y 5
Cambios de coloración de las uñas	Asintomático; observación clínica; no requiere intervención	-	-
Pérdida ungueal	Asintomático; separación de la lámina ungueal del lecho ungueal parcial o total	Sintomático; separación de la lámina ungueal del lecho ungueal parcial o total; limitación de la vida diaria instrumental	-
Surcos ungueales	Asintomático; observación clínica; no requiere intervención	-	-
Término CTCAE	Grado 1	Grado 2	Grado 3
Paroniquia	Edema o eritema de pliegues ungueales; disrupción de la cutícula	Edema o eritema con dolor; asociada con secreción u onicólisis; limitación de la vida diaria instrumental. Intervención localizada, intervención oral indicadas (antibiótico, antifúngico, antiviral)	Limitación de la vida diaria en las labores de autocuidado; intervención quirúrgica o antibióticos intravenosos indicados

¿Qué profesionales tratan las alteraciones en las uñas?

Según el grado de la alteración ungueal podemos acudir:



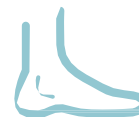Oncólogos



Esteticistas



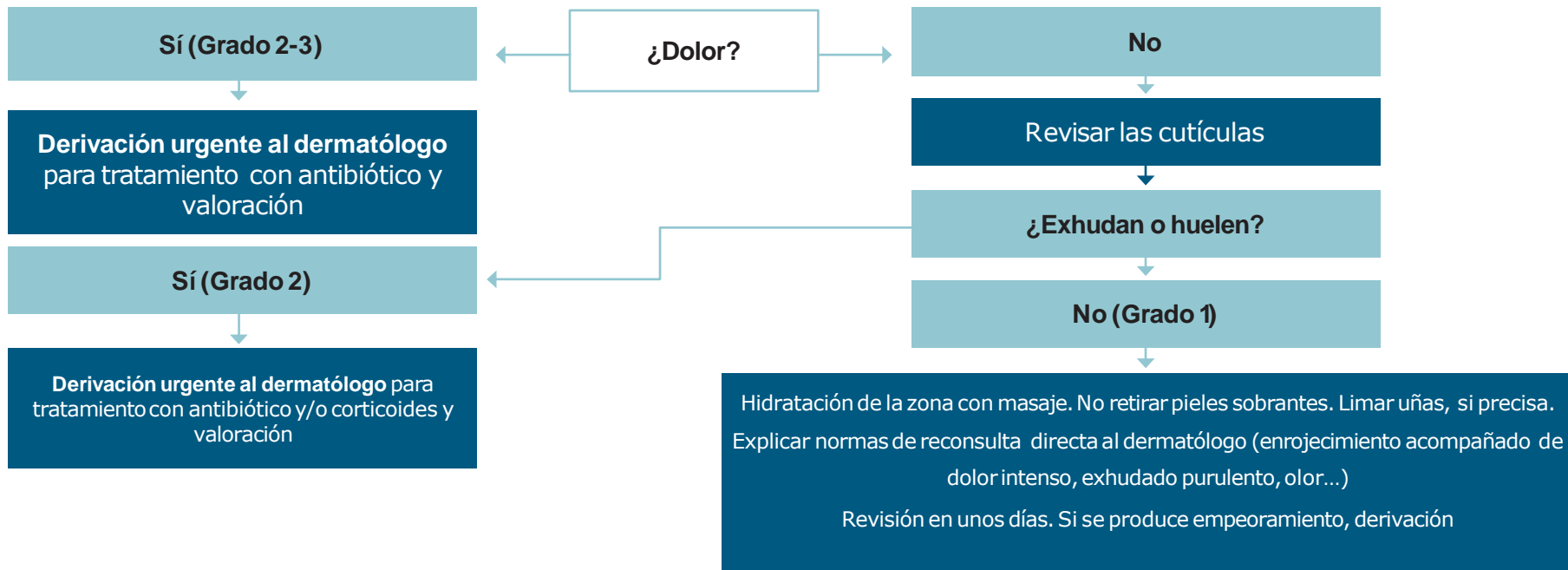
Dermatólogos



Podólogos

¿Cómo procedemos en caso de infección?

Presenta enrojecimiento general de las cutículas



¿Por qué es importante derivar a partir de grado 2 y 3?

Ante un grado 3 de alteración, hay que **derivar al especialista en dermatología** para controlar las alteraciones con otros tratamientos no estéticos.



Tratamientos quirúrgicos

- El granuloma piógeno se puede tratar en primer lugar con la aplicación de nitrógeno líquido, ácido tricloroacético al 35 % o fenol al 88 %, o bien directamente en quirófano.
- Onicólisis: corte de la placa ungüeal y desbridamiento.



Antibióticos o antifúngicos

- Onicomycosis.
- Paroniquia.

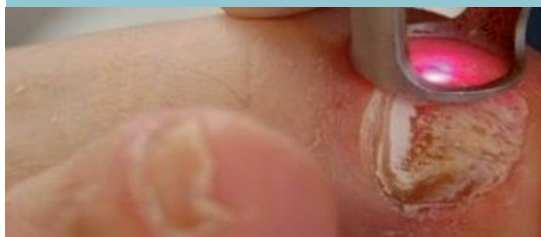

Imagen 19



Terapia fotodinámica

- Para la onicomycosis persistente. Se basa en el uso de sustancias fotosensibilizantes que ocasionan la muerte celular y, por consiguiente, la resolución de la infección.

Pasos a seguir para la prevención y el tratamiento de las alteraciones de las uñas

Cuidados generales

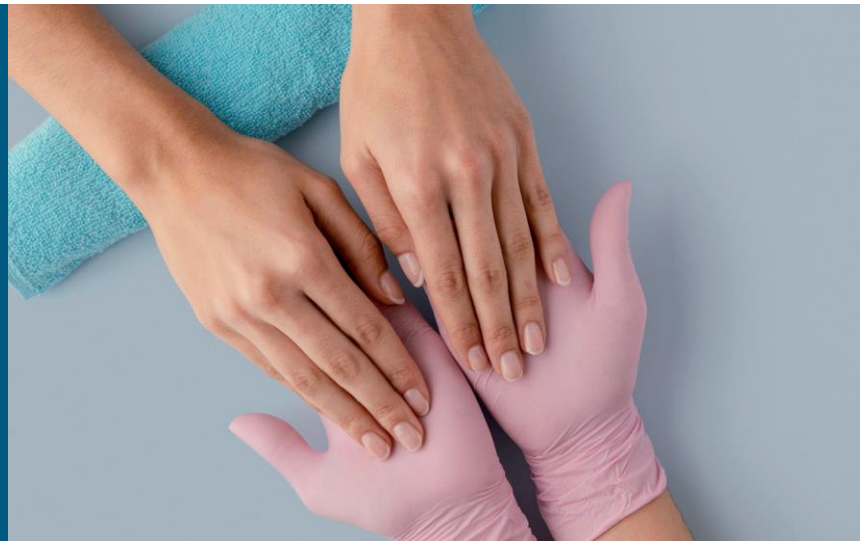- Mantener las **uñas cortas**, **usar lima grano fino** y limar en una sola dirección.
- **No cortar cutículas** (para evitar infecciones), hidratar con producto adecuado.
- **No eliminar durezas** (evitar cortes o rozaduras para evitar infecciones).
- No morder las uñas ni las cutículas. Si hay dificultad para dejar de hacerlo, considerar la posibilidad de usar **guantes blancos de algodón en casa**.
- **Usar guantes** mientras se realizan las tareas del hogar, como lavar los platos (evitar contacto con productos irritantes).
- La **exposición excesiva al agua** puede causar infecciones por hongos en el lecho ungueal (evitar la humedad).
- Evitar golpes y cambios bruscos de temperatura.
- Emplear **calzado cómodo**.
- **Acudir a la esteticista referente** para mantener las uñas cortas y revisadas periódicamente.
- **Consultar con su equipo médico** si aparece algún signo de inflamación o infección.

Recomendaciones estéticas

- Para ocasiones especiales, se puede usar esmalte de uñas hipoalergénicos (sin formol, tolueno, colofonia o níquel) y quitar el esmalte para la visita médica.
- Se recomienda mantener las uñas visibles con el fin de identificar posibles alteraciones.
- Para quitar el esmalte, se aconseja utilizar quitaesmalte sin acetona.
- Evitar esmaltes semipermanentes o uñas postizas.
- Hidratar las cutículas a diario con producto adecuado como un aceite de rosa mosqueta.
- Se recomienda llevar los instrumentos personales en caso de acudir a una esteticista profesional.

Conclusiones

- Gran parte de los pacientes tratados con quimioterapia presentan alguna alteración ungueal.
- Las alteraciones ungueales se presentan entre las 4 y las 8 semanas desde el inicio del tratamiento.
- Las alteraciones suelen desaparecer tras el fin del tratamiento médico.
- Las alteraciones ungueales más frecuente pueden afectar a la estructura, color, crecimiento y/o grosor, o en posibles infecciones.



Conclusiones

- Se aconseja seguimiento por parte de un equipo multidisciplinar (oncólogos, dermatólogos, podólogos y esteticistas).
- Recomendaciones generales:
 - No utilizar cortaúñas.
 - Usar una lima de grano fino y limar en una sola dirección.
 - No cortar las cutículas.
 - Masajear la zona de las cutículas con crema hidratante y aceites vegetales como la rosa mosqueta.
 - Evitar la exposición al sol y utilizar un SPF 50.
 - No utilizar uñas postizas ni esmaltes semipermanentes.
- Las alteraciones de la estructura, el crecimiento, el grosor o el color de la uña habitualmente no precisan tratamiento no estético. Se pueden controlar con medidas para su cuidado y protección, siempre revisándolas con frecuencia.
- Las alteraciones de la piel periungueal y las infecciones han de derivarse al equipo especialista si presentan un grado 2 o 3.

Bibliografía

- Lacouture ME, Kopsky DJ, Lilker R, Damstra F, van der Linden MHM, Freitas-Martinez A, et al. Podiatric Adverse Events and Foot Care in Cancer Patients and Survivors. J Am Podiatr Med Assoc. 2018;108(6):508-16.
- Muret MP. Entrevista.
- Farmaschool. Presentación de Saralegui Consultores.
- Soto RM. Patología de uña. Síntesis; 2017. Disponible en: <https://sintesis.med.uchile.cl/index.php/respecialidades/r-dermatologia/103-revision/r-dermatologia/2421-patologia-de-una>
- García Carmona FJ, Pascual Huerta J, Fernández Morato D, Trincado Villa L, Arcas Lorente C. Anatomía quirúrgica ungueal (primera parte). Revista Española de Podología 2015;XXVI(2):64-74. Disponible en: <https://www.elsevier.es/index.php?p=revista&pRevista=pdf-simple&pii=X0210123815501443&r=224>
- Calderón L, Tirado-Sánchez A, Lázaro-León JM, Ponce-Olivera RM, Bonifaz A. Frecuencia de alteraciones ungueales secundarias a la administración de taxano en pacientes mexicanos. Dermatol Rev Mex. 2015;59:493-503. Disponible en: <https://www.medigraphic.com/pdfs/derrevmex/rmd-2015/rmd156b.pdf>
- Once consejos para cuidar mejor tus uñas durante la quimioterapia [última actualización: 28 de febrero de 2017]. Breastcancer.org. Disponible en: <https://www.breastcancer.org/es/tratamiento/presentaciones/cuidado-de-unas?slide=3>
- Alteraciones en las uñas [última actualización: 17 de septiembre de 2012]. Breastcancer.org. Disponible en: https://www.breastcancer.org/es/tratamiento/efectos_secundarios/alteraciones_unas

Bibliografía

- La quimioterapia y las uñas. [última actualización: 9 de junio de 2013]. Breastcancer.org. Disponible en: https://www.breastcancer.org/es/consejos/cabello_piel_unas/unas
- Juste I. Síntomas y tratamiento de la coiloniquia [última actualización: 7 de febrero de 2017]. Disponible en: https://uncomo.mundodeportivo.com/salud/articulo/sintomas-y-tratamiento-de-la-coiloniquia-45627.html#anchor_3
- Instituto Nacional del Cáncer (NIH). Cambios en la piel y las uñas durante el tratamiento del cáncer [última actualización: 14 de junio de 2019]. Disponible en: <https://www.cancer.gov/espanol/cancer/tratamiento/efectos-secundarios/cambios-piel-unas>
- MacMillan Cancer Support. Skin and nail changes from cancer treatment [última actualización: 30 de septiembre de 2019]. Disponible en: <https://www.macmillan.org.uk/cancer-information-and-support/impacts-of-cancer/changes-to-your-appearance-and-body-image/skin-and-nail-changes-from-cancer-treatment>
- Esmaltes de uñas durante la quimioterapia. 5 consejos, cuidados y dudas. Disponible en: <https://oncoestetica.es/blog/index.php/tag/cuidado-de-unas/>
- Bedia C. Cuidado de uñas en pacientes oncológicos [última actualización: 27 de septiembre de 2016]. Disponible en: <http://carlabedia.es/blog/consejos/cuidado-de-unas-en-pacientes-oncologicos/>
- Fundación Stanpa. Hablemos de cosmética y cáncer: cuidado de las uñas y las manos [actualizado: 15 de octubre de 2020]. Disponible en: <https://www.youtube.com/watch?v=tuN4EzUZnD0>
- Calmar manos y pies dañados. Disponible en: <https://www.eau-thermale-avene.es/skin-and-cancer-manos-pies>
- Manos que acarician... tips para el cuidado de manos y uñas [actualizado: 16 de enero de 2017]. Revista LVR. Disponible en: <https://revistalvr.es/manos-que-acarician-tips-para-el-cuidado-de-manos-y-unas/>

Imágenes

Imagen 1. Fuente: <https://www.medigraphic.com/pdfs/cosmetica/dcm-2010/dcm104b.pdf>

Imagen 2. Fuente: <https://vgrd.blogspot.com/2006/02/nail-dystrophy.html>

Imagen 3. Fuente: <http://www.pcds.org.uk/clinical-guidance/nails>

Imagen 4. Fuente: <https://www.podium.es/podium/anom14.htm#:~:text=Definici%C3%B3n%3A,A%20la%20nicotina%20en%20particular>

Imagen 5. Fuente: <https://www.msmanuals.com/es/hogar/trastornos-de-la-piel/trastornos-de-las-u%C3%B1as/paroniquia-cr%C3%B3nica>

Imagen 6. Fuente: <https://sisntesis.med.uchile.cl/index.php/respecialidades/r-dermatologia/103-revision/r-dermatologia/2421-patologia-de-una>

Imagen 7. Fuente: <https://doriana-boutique.com/es/los-enfermedades-de-las-unas/>

Imagen 8. Fuente: <https://www.medigraphic.com/pdfs/cosmetica/dcm-2010/dcm104b.pdf>

Imagen 9. Fuente: <https://www.elrincondelamedicinainterna.com/2013/02/lineas-de-beau-y-onicomadesis-como.html>

Imagen 10. Fuente: <https://www.ecured.cu/Onic%C3%B3lisis>

Imagen 11. Fuente: <https://dermalicante.com/oniconexis-dermatologo-tranquilizar/>

Imagen 12. Fuente: <https://vgrd.blogspot.com/2006/02/nail-dystrophy.html>

Imagen 13. Fuente: <http://www.pcds.org.uk/clinical-guidance/nails>

Imagen 14. Fuente: <https://www.podium.es/podium/anom14.htm#:~:text=Definici%C3%B3n%3A,A%20la%20nicotina%20en%20particular>

Imagen 15. Fuente: <https://www.elrincondelamedicinainterna.com/2013/03/imagenes-de-la-sala-dos-tipos-de.html>

Imagen 16. Fuente: <https://quepadres.com/leuconiquia-manchas-blancas-unas/>

Imagen 17. Fuente: https://podolog.ee/blogs/diseases_feet_nails/diseases-of-nails

Imagen 18. Fuente: <https://www.msmanuals.com/es/hogar/trastornos-de-la-piel/trastornos-de-las-u%C3%B1as/paroniquia-cr%C3%B3nica>

Imagen 19. <https://www.nutridermovital.com/tratamiento-onicomiosis-basado-en-la-entrega-de-un-haz-de-luz-laser-ipl/>



www.fundacionricardofisas.org

Toda la información contenida en este material es estrictamente confidencial y está exclusivamente destinada a los participantes de la formación en estética oncológica.

© 2024 Fundación Ricardo Fisas Natura Bissé y Ricardo Fisas Natura Bissé Foundation. Todos los derechos reservados. Prohibida su reproducción total y/o parcial, ni su incorporación a un sistema informático, ni su transmisión en cualquier forma o por cualquier medio, sea éste electrónico, mecánico, por fotocopia, por grabación u otros medios, sin la previa autorización escrita de Fundación Ricardo Fisas Natura Bissé o Ricardo Fisas Natura Bissé Foundation. Todos los logotipos, marcas registradas y nombres comerciales pertenecen a sus propietarios respectivos.

Toda la información contenida en este material es orientativa y está destinada únicamente a dar consejos generales sobre el cuidado de la piel. En ningún caso este material reemplaza cualquier consulta con tu médico/a o profesional médico/a. Para cualquier duda sobre los consejos o el uso de los productos, consulta con tu médico/a, o profesional médico/a o esteticista profesional especializado/a en tratamientos oncológicos. Este material está sujeto a su constante actualización.

Fundación Ricardo Fisas Natura Bissé y Ricardo Fisas Natura Bissé Foundation han testado estos consejos con productos y tratamientos de la marca Natura Bissé®. No se hacen responsables de cualquier uso inadecuado de los consejos o de su uso con productos de otras marcas. La Fundación Natura Bissé Ricardo Fisas y Ricardo Fisas Natura Bissé Foundation no aceptan responsabilidad por la información y las opiniones expresadas en este material por parte de terceros, incluidas las opiniones de los profesionales.